

## 中国血液透析用血管通路专家共识(第2版)

中国医院协会血液净化中心分会血管通路工作组

中图分类号:R318.16 文献标识码:A doi:10.3969/j.issn.1671-4091.2019.06.001

### 前言

《中国血液透析用血管通路专家共识(第1版)》自2014年发布以来,在国内产生了非常大的影响,几年过去了,国内外在血管通路领域的研究又出现了很多新的进展,甚至有的观点发生了一些变化。我们也看到,国际上主要的血管通路指南或专家共识,如美国的K/DOQI指南、日本血管通路指南,欧洲血管通路指南等都在这些年来做了更新或增补。我国作为一个透析人数快速增长的国家,但与国际上发达国家和地区相比,仍然存在着发展中的各种不平衡。所以,这次专家共识的更新,工作组的专家仍然认为要结合国际上的主流观点和我国的国情,制定出适合我国的血管通路专家共识,而不是简单的照搬国外。所以,在这部新的专家共识里,我们仍会看到,在血管通路功能不良的诊断标准、内瘘成熟的定义、中心静脉导管的留置时间等,我国的专家继续保留了一些与国际上不同的观点。这并不是说我们的观点、理论和技术不需要进步或更新。

这一版的专家共识比起第1版,还有如下的一些变化:①除了保留上一版的4个章节外,本版增加了中心静脉疾病的章节。随着我国透析患者生存期的不断延长,血管通路的“终极”并发症—中心静脉疾病的发生率越来越高,处理的难度也越来越大。工作组的专家认为我们需要对这部分内容进行一些必要的阐述。②按照国际惯例,本版专家共识最后附上了全部参考文献,特别值得欣喜的是,里面包括了大量我国自己的研究结果,使得这部专家共识成为名副其实的中国专家共识。

随着近年来我国血管通路领域不断地举办各种学术和技术交流活动的进行,我国的血管通路事业正在取得着突飞猛进的发展。本工作组的成员不仅有肾内科医生,还包括了国内一些优秀的从事血管通路的血管外科医生,他们丰富的理论知识和临床经验,为这部共识乃至我国的血管通路事业提供了坚实的保障。

如同第1版专家共识的前言中所写到的:“医学是科学,是有着不断发展完善和纠正错误的规律的,本共识是基于大多数专家的共同观点,现在的一些观点在若干年后可能会被证明是错误的。同时,在这个领域还存在一些无法形成共识的部分,只能留待以后进一步的研究来统一观点”。本版专家共识仍仅能代表现阶段国内多数专家的共同看法,供全国同行在工作中参考,随着我国血管通路事业的不断发展进步,我们相信我们会不断地深入开展研究、推广技术、总结经验、探索真理,为全国同行提供更好的工作建议。

为规范血管通路的专业术语,本共识拟定相关名词及缩写如下。

自体动静脉内瘘(autogenous arteriovenous fistula,AVF);

移植动静脉内瘘(arteriovenous graft,AVG);

中心静脉导管(central vein catheter,CVC);

带隧道和涤纶套的透析导管(tunnel-cuffed catheter,TCC):可简称为隧道式导管或长期透析导管,但建议后者仅用于口头交流且不引起其他误解时使用;

无隧道和涤纶套的透析导管(non-cuffed catheter,NCC):可简称为非隧道式导管或临时透析导管,但建议后者仅用于口头交流且不引起其他误解时使用;

经外周静脉置入的中心静脉导管(peripherally inserted central catheter,PICC);

即穿型人工血管(self-sealing graft):指AVG成形术后48~72h内即可穿刺使用的人工血管;

经皮腔内血管成形术(percutaneous transluminal angioplasty,PTA);

数字减影血管造影(digital subtraction angiography,DSA);

计算机断层扫描血管造影(computed tomogra-

phy angiography, CTA);

磁共振血管成像(magnetic resonance angiography, MRA);

彩色多普勒超声(color-doppler ultrasound, CDU);

估算的肾小球滤过率(estimated glomerular filtration rate, eGFR);

血清肌酐(serum creatinine, SCr)。

## 第1章 血管通路的临床目标

目前尚无绝对理想的血管通路类型,参照国际上一些指南的建议<sup>[1-4]</sup>,专家组认为长期性血管通路应该首选AVF。当AVF无法建立时,次选应为AVG<sup>[5]</sup>。TCC应作为最后的选择。目前我国大部分地区的统计数据显示,AVF是我国维持性血液透析患者的主要血管通路类型,但第2位的血管通路类型是TCC,AVG所占比例最低<sup>[6]</sup>。以下数据为专家组对我国未来血管通路提出的构想。

### 1 维持性血液透析患者血管通路的比例

AVF>80%;TCC<10%。从我国目前血管通路现状来看,无法建立AVF的维持性血液透析患者使用TCC过多,对于上述患者,建议尽量使用AVG,以进一步降低TCC使用率。

### 2 在以下部位初始建立AVG的失败率

前臂直型AVG<15%;前臂袢型AVG<10%;上臂AVG<5%。

### 3 通路并发症和通畅率

3.1 AVF并发症和通畅性:①血栓形成:<0.25次/患者年;②感染:<1%;③使用寿命:≥3年。

3.2 AVG并发症及通畅性:①血栓:<0.5次/患者年;②感染:发生率≤10%;③使用寿命:≥2年;④PTA术后使用寿命:≥4个月。

### 4 首次透析的血管通路类型选择

国际和国内的一些研究分析表明,目前超过60%的血液透析患者的首次透析所采用的通路类型为CVC<sup>[6,7]</sup>。造成这种状态的因素很多,我们认为肾内科医生在慢性肾脏病患者的管理过程中应该强化血管通路领域的管理,医生和患者都应该了解并遵循“内瘘第一(fistula first)”的原则,减少不必要的CVC使用。

## 第2章 血管通路持续质量改进<sup>[8]</sup>

建议有条件的血液透析中心成立通路监测小组,其成员应包括:肾科医生、透析护士、血管通路医生、影像学医生、透析通路协调员。自患者选择血液

透析开始,通路小组成员即应全程参与患者血管通路的建立、评估与监测、并发症处理等。透析室操作护士上岗前需经过通路专业培训,并制定持续培训计划。

## 第3章 动静脉内瘘

### 1 动静脉内瘘建立前准备

1.1 肾脏替代治疗及血液透析血管通路宣教、向血管通路医师转诊及血管通路建立的时机<sup>[2,9]</sup>

1.1.1 eGFR<30ml/(min·1.73m<sup>2</sup>)的患者(包括首次就诊时即诊断需要维持性透析治疗的患者),应接受终末期肾病管理以及治疗方式选择的教育,治疗方式包括肾移植、腹膜透析、血液透析以及保守治疗。患者家属及家庭护理人员也应该接受上述终末期肾病治疗选择的教育,以取得配合及协助。

1.1.2 如果患者选择血液透析作为肾脏替代治疗方式,且预计半年内须进入维持性血液透析治疗时,建议将患者转诊至血管通路医师接受相关评估,首选建立AVF。若患者需建立AVG,可在开始透析前3~6w建立。对于即穿型人工血管,则可推迟至需要接受透析治疗前数小时至数天<sup>[10,11]</sup>。

专家组不建议单独使用eGFR<15ml/(min·1.73m<sup>2</sup>)和/或CREA>528 μmol/L(6mg/dl)[糖尿病患者eGFR<25ml/(min·1.73m<sup>2</sup>)和/或SCr>352 μmol/L(4 mg/dl)]作为起始透析的指征,而必须根据患者的相关症状、体格检查及检验检查结果等做出判断。

1.1.3 尿毒症症状明显,保守治疗难以控制者应尽早实施AVF或者AVG手术,残余肾功能可不作为必须的界定指标。

### 1.2 上肢血管保护<sup>[1,2,12]</sup>

慢性肾脏病患者应该从确诊CKD3期即开始进行上肢血管保护教育,包括:①住院患者佩戴医学警示手环;②避免不必要的上肢静脉穿刺输液(尤其是CKD4-5期患者),避免在上肢静脉留置套管针、锁骨下静脉置管或PICC等,如确需上肢静脉穿刺,可考虑手背静脉;③对血管条件较差的患者可提前进行束臂握球锻炼;④对上肢皮肤有病变的患者应尽早给予相应的治疗。

### 1.3 患者评估

#### 1.3.1 病史<sup>[2]</sup>

糖尿病病史、(中心)静脉穿刺置管史、起搏器置入史、充血性心力衰竭、外周血管疾病、接受抗凝药物治疗或存在凝血系统异常病史、合并肿瘤或其他影响患者预期寿命的疾病、心脏瓣膜病、皮肤病、乳腺根治术、吸烟史以及上肢、颈部及胸部外伤或手术

史等。

### 1.3.2 物理检查<sup>[13,14]</sup>

1.3.2.1 动脉系统 双上肢血压、动脉弹性、动脉搏动、Allen 试验。

1.3.2.2 静脉系统 流出静脉的连续性和可扩张性(绑扎止血带后检查)、中心静脉是否存在狭窄征象(水肿、侧支循环、既往中心或外周静脉置管疤痕)。

### 1.3.3 辅助检查

1.3.3.1 CDU<sup>[15]</sup> 动静脉直径与通畅性、动脉血流量、动脉硬化程度、静脉可扩张性、静脉距皮距离,建议手术医师参与检查。建议以CDU扫描进行外周血管评估。专家组建议首次行自体动静脉内瘘成形术的最小动脉内径应 $\geq 1.5\text{mm}$ 、静脉内径 $\geq 2\text{mm}$ (束臂后)。

1.3.3.2 DSA 必要时进行血管造影检查。对于动脉及中心静脉,DSA 优于CDU,存在病变者可同时进行(腔内)治疗。对于尚有一定残余肾功能的患者,检查治疗前需评估造影剂对残肾功能的影响。

## 1.4 心脏系统

通过症状、体征及超声心动图等相关检查评估心脏功能,左心室射血分数小于30%的患者暂不建议进行内瘘成形术。对于经过治疗仍不能达标者,如确须进行血液透析治疗,可考虑TCC或动脉表浅化<sup>[1]</sup>。

## 2 动静脉内瘘的建立

### 2.1 动静脉内瘘类型和位置的选择

#### 2.1.1 动静脉内瘘类型

首选AVF,其次AVG。

#### 2.1.2 动静脉内瘘的位置

原则先上肢后下肢;先远心端后近心端;先非惯用侧后惯用侧。

### 2.2 上肢动静脉内瘘术式的优先次序

#### 2.2.1 AVF(包括直接动静脉吻合、静脉转位、静脉移位)

通常的选择顺序是腕部自体内瘘(桡动脉—头静脉)、前臂转位内瘘(桡动脉—贵要静脉转位、肱动脉—贵要静脉转位、肱动脉—头静脉转位)、肘部自体内瘘(肱动脉—头静脉、肱动脉—肘正中静脉、肱动脉—贵要静脉)。

#### 2.2.2 AVG

通常的选择顺序是前臂移植内瘘(U形袢优于直形)、上臂AVG。

#### 2.2.3 前臂血管耗竭

可考虑选择前臂AVG或上臂任意类型的血管通路。建议先行前臂AVG,有助于增加上臂静脉口径

提高后续建立上臂AVF的成功率。

2.2.4 上肢血管耗竭 可考虑选择躯干AVG、下肢AVF或AVG。

### 2.3 血管吻合方式

AVF的血管吻合方式包括静脉—动脉端侧吻合、侧侧吻合、端端吻合,推荐端侧吻合方式。AVG血管吻合方式主要是移植与自体血管端侧吻合。

### 2.4 术后注意事项<sup>[1,3]</sup>

将术肢适当抬高可减轻肢体水肿。密切监测血管杂音,观察伤口有无渗血及肢端有无苍白、皮温降低等。不建议常规使用抗生素及抗凝剂,但AVG可预防性使用抗生素。术后血管若发生痉挛,可采取适当措施如温盐水浸泡、局部手法按摩、罂粟碱肌注、低分子肝素皮下注射等。可依据患者情况给予抗血小板药物。AVF术后应适时进行握拳锻炼,通常术后2周拆线,其后可束臂握拳锻炼。较AVF相比,AVG术后更需要抬高患肢以利于减轻水肿,并可配合适当手部活动。其他措施还包括术后及日后使用过程中进行远红外线照射等物理疗法,以促进内瘘成熟、延长通路寿命<sup>[16]</sup>。

## 3 动静脉内瘘的使用时机及穿刺方法

### 3.1 AVF成熟的定义及判断标准<sup>[1,3,17,18]</sup>

#### 3.1.1 AVF成熟的定义

指内瘘透析时易于穿刺,穿刺时渗血风险最小,在整个透析过程中均能提供充足的血流,能满足每周3次以上的血液透析治疗。血流量不足定义为:透析时泵控血流量达不到 $200\text{ml}/\text{min}$ 。

#### 3.1.2 AVF成熟的判断

①物理检查:吻合口震颤良好,无异常增强、减弱或消失;瘘体段静脉走行平直、表浅、易穿刺,粗细均匀,有足够可供穿刺的区域,瘘体血管壁弹性良好,可触及震颤,无搏动增强或减弱、消失。②测定自然血流量 $>500\text{ml}/\text{min}$ ,穿刺段静脉内径 $\geq 5\text{mm}$ ,距皮深度小于 $6\text{mm}$ 。

### 3.2 AVF穿刺时机及方法

#### 3.2.1 AVF穿刺时机

建议最好在AVF成形术8~12周以后开始穿刺使用,特殊情况也要至少1个月的内瘘成熟期后开始穿刺。如果采用套管针穿刺,可提前到术后2~3周,但适当延缓初次穿刺时间将有助于延长内瘘的使用寿命<sup>[1]</sup>。

#### 3.2.2 穿刺时注意严格无菌原则

#### 3.2.3 穿刺顺序与方法<sup>[2,3]</sup>

推荐从远心端到近心端进行绳梯式或扣眼式穿刺,应避免区域式穿刺,避免吻合口附近穿刺。穿刺



针与皮肤呈20°~30°角。推荐动脉端穿刺针向近心方向穿刺,尤其是当穿刺点接近AVF吻合口时。

3.2.4 穿刺针选择

内瘘使用最初阶段,建议使用小号(17~18 G)穿刺针,较低的血泵流量(180~200ml/min)。

3.2.5 压迫力度

透析结束后要等穿刺针完全拔出后再立即压迫,按压力度要适宜,以不出血且能触摸到血管震颤为宜。

3.2.6 穿刺困难者推荐超声实时引导穿刺

3.3 AVF成熟不良的处理

3.3.1 AVF成熟不良的定义

AVF术后12周内瘘发育不良,不能满足透析需要,主要包括穿刺困难和(或)血流量不足。应当在手术后6周内开始评估AVF成熟情况。

3.3.2 AVF成熟不良的处理方法<sup>[18-20]</sup>

功能锻炼;结扎静脉属支;处理(流出道)静脉或(流入道)动脉狭窄(如采用球囊扩张辅助成熟等);改为近心端内瘘;AVG或静脉表浅化等。

3.4 AVG

3.4.1 AVG的穿刺

通常在AVG成形术后2~3周及局部浮肿消退后、并可触及血管走行,才能进行穿刺;对于即穿型AVG,可在术后数小时至数天进行穿刺<sup>[10,11]</sup>。

3.4.2 AVG穿刺原则

穿刺时注意严格无菌原则,判断好血流方向。

3.4.3 穿刺顺序与方法

远心端到近心端进行阶梯式,避免吻合口附近穿刺。穿刺针与皮肤呈30°~40°角。

4 动静脉内瘘的评估与监测<sup>[2,21]</sup>

专家组强调定期评估及监测动静脉内瘘功能、血液透析充分性等临床指标,重视动态变化。

4.1 AVF与AVG的评估与监测

4.1.1 专家组推荐的AVF评估与监测方案

①物理检查:建议每次透析时均进行检查,包括视诊、触诊、听诊,如内瘘杂音及震颤强弱与性质、有无感染、肢体水肿情况、有无瘤样扩张或动脉瘤、有无胸壁静脉曲张、拔针后压迫时间是否延长等,以及搏动增强实验、举臂实验等(见表1);②CDU<sup>[22]</sup>:建议每个月1次;③通路血流量监测(监测方法见表2):建议每月监测1次;④非尿素稀释法测定再循环,建议每3个月1次;⑤直接或间接的静态静脉压检测(见表3),建议每3个月1次;⑥有条件的单位建议监测双上肢指肱指数、指端动脉压及外周血氧饱和度以提高通路相关性缺血综合征早期诊断率,监测频率建议每3个月1次。

表2 通路血流量监测方案<sup>[2]</sup>

血流量监测方案
双功能多普勒
磁共振血流成像
变速流多普勒超声
超声稀释法
Crit-lineIII监护仪
经皮Crit-lineIII监护仪
糖泵灌注技术
尿素稀释法
电导度稀释法
在线透析度

4.1.2 AVG评估

与4.1.1中推荐的AVF评估与监测相类似,AVG可使用同样的方法和指标进行评估和监测,并酌情增加监测频率。

4.1.3 内瘘的管理

建议透析中心建立内瘘评估与监测数据库,对透析通路进行动态信息化管理。

表1 物理检查/临床表现及对应异常

物理检查/临床表现	正常	流出道狭窄	流入道狭窄	中心静脉狭窄	流出道、流入道狭窄并存
震颤	持续	狭窄处增强,严重时震颤不连续	不连续,严重时震颤消失	表现不一	不连续,严重时震颤消失
搏动	弹性良好,可压瘪	搏动增强	搏动减弱	表现不一	弹性良好,可压瘪
通路流量	良好	下降	下降	表现不一	下降
搏动增强试验	正常	搏动增强	无搏动增强表现	搏动增强	无搏动增强表现
举臂试验	正常	无塌陷	正常或明显塌陷	无塌陷	无塌陷
临床表现	穿刺区域充足,透析后止血时间正常	静脉压升高,透析后止血时间延长	穿刺困难,动脉压负压增加	内瘘侧肢体水肿,可伴有颜面部、颈部、前胸水肿,胸壁可见静脉曲张	--

#### 4.2 内瘘功能不良的治疗时机

当AVG自然血流量<600ml/min, AVF自然血流量<500ml/min时可进行早期干预;AVG或AVF静脉端静态压力比(与平均动脉压之比)>0.5时、移植内瘘的动脉端静态压力比>0.75时,要及时采取干预措施(见表4)。

#### 5 AVF并发症的处理

定期的血管通路监测及早期干预,可以减少并发症的发生并降低住院率。

##### 5.1 血管狭窄

任何物理检查、血流量测定或静态静脉压有持续异常时需尽快做影像学检查,包括:CDU、CTA及DSA等,其中DSA是诊断金标准。

##### 5.1.1 干预指征<sup>[2, 23-25]</sup>

局部狭窄率超过附近正常血管管径的50%并伴有以下情况:内瘘自然血流量<500ml/min;不能满足透析处方所需血流量;透析静脉压升高;穿刺困难;透析充分性下降;以及内瘘出现异常体征等。

##### 5.1.2 干预方法<sup>[25, 26]</sup>

包括PTA(可在放射介入或超声引导下进行<sup>[27-30]</sup>)及外科手术。

##### 5.1.3 干预方法选择

发生在动静脉吻合口或近吻合口静脉侧者可选择外科手术或经皮血管成形术发生在穿刺部位优选PTA。

5.1.3.1 PTA的入路选择<sup>[31]</sup> 依据狭窄的部位及局部解剖学特点,可以选择正向、逆向或双向,原则上尽量保证足够的操作空间,易于穿刺,且操作结束后容易止血。在保证可以顺利通过病变的前提下,尽可能选择流出道静脉作为入路。

5.1.3.2 球囊导管的选择<sup>[32]</sup> 可应用高压球囊导管、超高压球囊导管及特殊球囊导管(如带导丝球囊导管、切割球囊导管、药物洗脱球囊导管、棘突球囊导管等)。球囊直径需根据束臂后与狭窄血管相邻的血管的内径来决定,一般选择直径为4~7mm的球囊导管,球囊长度可根据病变长度进行选择(有文献建议选择与狭窄血管相邻的血管内径1.1倍的球囊进行扩张)。

表3 通路静态压力监测方案<sup>[2]</sup>

静态压力监测方案	
1.	当通路成熟并且于第1次使用后短时间内建立基础数据,以后的序列测定结果比单次测定的结果更有参考意义。
2.	确认透析压力传感器系统已经调零,并且误差控制在±5mmHg之内。
3.	测量没有通路侧肢体的平均动脉压。
4.	调出透析机压力显示画面,如果使用面板量表,可从面板量表读出压力。
5.	停止血泵,在静脉小壶前夹闭静脉线(这样在短时间内就不用停止超滤),在动脉端不用使用血管夹,因为血泵阻止了血液的流动。
6.	等待30s,直到静脉压稳定,接着测定动脉和静脉压力,只有当动脉端有动脉小壶并且透析机的动脉压测定装置能测量40mmHg以上的压力时才能获得动脉压。
7.	打开静脉小壶上端的血管夹,调整血泵到先前的速度。
8.	如果不知道压力传感器的零值,可以进行如下操作:夹闭小壶和压力传感器之间的管路,把传感器线路从监测接口拔出,读出压力值,这个值一般接近0,但可能在±10mmHg内。重新接通压力监测,打开血管夹。
9.	测量压力偏移量,可以直接测量或用公式计算。压力偏移量指从小壶到透析床上肢体通路穿刺点之间的高度。 直接测量:测量穿刺点到静脉或动脉小壶中血液顶点的高度,偏移量等于高度(cm)乘以0.76。从实用的角度考虑,如果动脉小壶和静脉小壶在同一高度,只要进行1次测量就够了。 使用公式:血压偏移量=3.6+0.35×高度。如果2个小壶的高度相同,可以仅进行1次测量;如果2个小壶的高度不同,应当分别测量压力偏差。对一个特定的患者只需记1次压力偏差,但当血管通路改变时,需要对压力偏差重新估计。
10.	计算标准化的静脉端和动脉端压力比值,公式如下: 标准化动脉端通路内压力比值=(动脉端通路内压力+动脉压力偏移量-动脉传感器0值)/平均动脉压 标准化静脉端通路内压力比值=(静脉端通路内压力+静脉压力偏移量-静脉传感器0值)/平均动脉压

表4 干预标准<sup>[2]</sup>

狭窄程度	移植体内瘘		自体内瘘	
	动脉端比值	静脉端比值	动脉端比值	静脉端比值
小于50%内径	0.35~0.74	0.15~0.49	0.13~0.41	0.08~0.34
大于50%内径				
静脉引流障碍	>0.75	>0.5	>0.43	>0.35
通路内狭窄	≥0.65并且	<0.5	>0.43并且	≤0.35
动脉入口	<0.3	临床	<0.13结合临床	临床

注:通路压力比:测量点的压力与平均动脉压的比值。当狭窄程度>50%正常内径时,有干预治疗指征。当狭窄程度<50%正常内径时,通路压力比可间接反映通路功能。动脉端压力的测量为动脉端穿刺针处的血管内压力,静脉端压力的测量为静脉端穿刺针处的血管内压力。通路内压力与静脉系统血容量、侧支形成、心功能等密切相关,因此不同患者间通路内压力值或通路压力比存在较大的异质性,针对同一患者进行通路压力的持续监测更具临床意义。

5.1.3.3 关于PTA术的一些建议 参照球囊的工作压力和爆破压力,扩张程序可反复进行,尽可能至狭窄消除;建议治疗前肝素化,阻断血流时间不易过长,以防止新鲜血栓形成。

## 5.2 急性血栓形成<sup>[1-3,33]</sup>

5.2.1 急性血栓形成好发于吻合口附近及内瘘流出道

### 5.2.2 干预措施

一旦发现血栓应尽早干预,措施包括:手法按摩;药物溶栓;Fogarty导管取栓;手术切开取栓;内瘘重建等,同时应注意治疗/去除血栓形成的病因/诱因。

## 5.3 静脉高压征

如内瘘成形术后2周仍有肢端水肿,或内瘘使用过程中出现内瘘侧肢体水肿、胸壁静脉曲张等,应行影像学检查评价中心静脉是否通畅。可选择CTA、MRA、DSA等,DSA是金标准。中心静脉狭窄首选的治疗是PTA,在以下情况时可以考虑支架植入:①血管成形术后弹性回缩(残余狭窄超过50%);②3个月以内狭窄复发。PTA失败可结扎内瘘缓解静脉高压症状。

## 5.4 动脉瘤<sup>[1-3,34]</sup>

### 5.4.1 定义

自体内瘘静脉在内瘘手术后数月或数年发生扩张,伴有搏动,瘤壁含血管壁全层,瘤体内径常超过相邻正常血管内径3倍以上、且内径>2cm。

### 5.4.2 动脉瘤发生部位

动脉瘤可发生于吻合口、穿刺部位、非穿刺部位的静脉流出道甚至血管全程。

### 5.4.3 处理指征

皮肤受损如变薄、破溃、感染、疼痛;继发血栓形成影响内瘘血流量;静脉压增高;穿刺区域受限;手部出现缺血症状;出现高输出量心力衰竭等。

### 5.4.4 处理措施

治疗需考虑瘤体大小及破裂风险。

5.4.4.1 小于3cm或无破裂风险者可严密观察,避免穿刺,佩戴护腕。

5.4.4.2 大于3cm或具有破裂风险的动脉瘤可结合发生部位及患者自身血管条件选择处理方法。①吻合口部位 推荐外科手术重建。②穿刺部位:外科手术包括切除瘤的部分血管壁并在狭窄部位补片、切除瘤体后与邻近静脉吻合、切除瘤后间置人工血管或自体血管。③非穿刺部位的静脉流出道:多与解剖原因(如静脉瓣、静脉穿刺史等)、高血压及内瘘高流量有关。如合并瘤后狭窄,可首选PTA,弹性回缩时分支

架置入,再狭窄时应行外科手术治疗。

## 5.5 高输出量心力衰竭<sup>[2,35-37]</sup>

动静脉内瘘会增加心脏负担,高流量内瘘在合并基础心脏疾病患者可能会导致高输出量心力衰竭。

### 5.5.1 高流量内瘘的定义

临床可用内瘘自然血流量(Qa)与心输出量(cardiac output,CO)比值评估内瘘相关的心血管风险:当 $Qa \geq 1500 \text{ ml/min}$ 和/或 $Qa/CO \geq 20\%$ 时称为高流量内瘘。

### 5.5.2 透析通路相关高输出量心力衰竭的处理方法

通常采用减少内瘘血流量的方案,包括缩窄内瘘流出道(环阻法、折叠缩窄法和插入较细的移植血管)、建立旁路减流、结扎内瘘等。

### 5.5.3 心脏负荷过大的干预

对于 $Qa \geq 1500 \text{ ml/min}$ 和/或 $Qa/CO \geq 20\%$ 但暂无心脏负荷过大相关症状的患者应常规每3个月1次检查胸片、心脏多普勒超声评估左心室参数(如左心室收缩与舒张末内径、左心室体积和射血分数),如果患者心胸比例、左心室容积、心输出量进行性增加,应采取干预措施。

## 5.6 通路相关性缺血综合征

已建立动静脉内瘘的患者应常规进行肢端缺血的评估。

### 5.6.1 透析通路相关性肢端缺血综合征(hemodialysis access induced distal ischemia, HAIDI)<sup>[38]</sup>

指动静脉内瘘建立后,局部血流动力学发生变化,造成远端肢体供血减少,出现缺血性改变的一组临床综合征,主要表现为肢体发凉、苍白、麻木、疼痛等症状,严重者可出现坏死。CDU、CTA、DSA、内瘘限流后血供改善情况、指肱指数(DBI<0.6)等可用于HAIDI的客观评价。

### 5.6.2 临床分级依据临床缺血程度将HAIDI分为4级<sup>[2]</sup>

I级:手部苍白、紫绀和/或发凉,但无疼痛感觉;II级:运动和/或透析时上述症状加重伴疼痛;III级:静息痛;IV级:肢体出现溃疡、坏死、坏疽等组织缺失表现。

### 5.6.3 治疗<sup>[2,38-41]</sup>

5.6.3.1 保守治疗 症状较轻、临床分级为I级或II级较轻者,可采用手部保暖、功能锻炼等方法及改善血液循环的药物治疗。

5.6.3.2 手术治疗 缺血症状严重、临床分级II级较重、III级及IV级者需手术治疗。手术可采用如下



方法:①吻合口远心端桡动脉结扎术(适于存在窃血现象者);②PTA:应用于内瘘动脉存在狭窄者;③内瘘限流术:适用于内瘘流量过高者,包括环阻法、折叠缩窄法、MILLER法等;④流入动脉重塑术:包括吻合口远心端与近心端动脉旁路术(DRIL)、内瘘静脉与吻合口远心端动脉旁路术(RUDI)、内瘘静脉与吻合口近心端动脉旁路术(PAI)等术式;⑤结扎内瘘。

### 5.7 感染

AVF感染较少见且较易控制,遵循外科感染处理方法。

## 6 AVG并发症的处理

### 6.1 血管狭窄<sup>[1-3, 42]</sup>

AVG血管狭窄最常发生在静脉吻合口附近及穿刺部位,检查方法同AVF。

#### 6.1.1 不伴血栓形成的狭窄的处理

6.1.1.1 处理指征狭窄超过内瘘内径的50%并伴以下异常:①物理检查异常(同AVF);②自然血流量减少( $<600\text{ml}/\text{min}$ );③内瘘静脉压升高等。

6.1.1.2 处理方法血管腔内治疗或外科手术(移植补片血管成形、移植搭桥)。腔内治疗可在放射介入或超声引导下进行。

6.1.1.3 治疗的转归狭窄经PTA或外科手术处理后,应监测治疗效果。合理的目标如下:①PTA:治疗后残余狭窄应低于30%,用来监测狭窄的临床参数回到可接受的范围内;6个月时50%通路可以继续使用。②外科手术:治疗后用来监测狭窄的临床参数回到可接受的范围内;1年50%通路可以继续使用。③如果3个月内需要2次以上PTA,在病情允许情况下建议行外科手术处理。如果PTA失败,在以下情况可使用支架:手术无法到达的病变;有手术禁忌证;PTA所致血管破裂。

6.1.2 伴血栓形成的狭窄的处理<sup>[43]</sup> 应尽快处理,推荐术中结合影像学评价内瘘,可采用腔内治疗技术取栓,并行血管成形术,或外科手术取栓并纠正血管狭窄。

### 6.2 感染<sup>[1-5, 44, 45]</sup>

6.2.1 较AVF常见,单纯抗感染治疗效果欠佳,绝大多数需要部分或全部切除移植。

6.2.2 最初抗生素选择应覆盖革兰氏阴性和革兰氏阳性菌,其后根据药敏结果选择抗生素。

6.2.3 切开引流可能会有益。

6.2.4 移植广泛感染时,应尽量完全切除移植并选择合适的抗生素。

### 6.3 透析通路相关性肢端缺血综合征

见AVF并发症处理。

### 6.4 高输出量心力衰竭

见AVF并发症处理。

### 6.5 假性动脉瘤<sup>[46, 47]</sup>

6.5.1 定义 AVG内瘘由于穿刺出血,在血管周围形成血肿,与内瘘血管相通,伴有搏动称为假性动脉瘤,其瘤壁是血肿机化后形成的纤维壁。

6.5.2 处理指征 直径大于正常移植内径的2倍,或不断增大,有破裂风险、穿刺范围受限、威胁被覆皮肤存活、临床症状明显(如疼痛或强搏动感)、继发感染等。

6.5.3 处理方法 保守治疗如避免穿刺,佩戴护腕;外科处理如切除受累段并间置人工血管、放置覆膜支架等。

### 6.6 血清肿<sup>[48, 49]</sup>

6.6.1 定义 无菌性血清样液体聚集在人造血管周围,液体外周由无分泌性纤维软组织假包膜包裹。

6.6.2 好发部位 动脉吻合口。

6.6.3 处理 保守治疗(局部持续加压包扎等)不建议单纯穿刺放液、包膜切除。保守治疗无效者,需同时处理发生血清肿段人工血管,方法可采用生物蛋白胶或医用胶局部涂抹、跨越血清肿段人工血管搭桥。

## 7 AVG向二期AVF转换<sup>[50]</sup>

7.1 建议在所有AVG出现任何失功征象时,即应计划将AVG转变为二期AVF。通过DSA评价流出静脉和中心静脉系统的情况,为二期AVF外科手术做准备。

7.2 依据AVG在介入治疗时的情况及DSA结果,个体化选择手术时机,依据回流静脉情况决定手术类型。

## 8 内瘘成熟期过渡通路的选择

当患者没有成熟的AVF而需要进入透析时,应建立过渡通路。

### 8.1 过渡通路类型

带隧道和涤纶套的透析导管或无隧道和涤纶套的透析导管。不推荐直接动脉穿刺。

### 8.2 过渡通路选择

预计过渡通路需要留置4周以上时,首选带隧道和涤纶套的导管。

## 第4章中心静脉导管

### 1 总则<sup>[2, 51-56]</sup>

1.1 当患者需要中心静脉置管时,术者需要认真查看患者,了解患者是否存在心力衰竭、严重心律失常、休克、呼吸困难等危重情况,患者能否平卧或Trendelenburg体位配合中心静脉穿刺,既往是否有中心静脉留置导管史及其穿刺部位、置管次数、有无感染史、操作过程是否顺利等。

1.2 了解患者有无严重出血倾向,防止置管时或置管后严重出血,有高危出血风险者慎重采用颈部静脉穿刺置管术。

1.3 建议采用超声定位或超声引导穿刺置管。特别是存在颈部肿物或者颈部手术后,因局部解剖关系发生变化,静脉定位不准确,容易误伤血管、神经和胸膜顶,不宜行非超声引导的经验性颈内静脉穿刺置管术。

1.4 颈部静脉NCC原则上使用不得超过4周,如果预计需要留置4周以上,则应当采用TCC。股静脉NCC原则上不超过1周,长期卧床患者可以视情况酌情延长至2~4周<sup>[54]</sup>。

1.5 导管长度的选择:①NCC(导管体内长度):右颈内静脉通常选择12~15cm,左颈内静脉选择15~19cm,股静脉需要选择19cm以上长度的导管;②TCC(导管全长):右颈内静脉通常选择36~40cm,左颈内静脉选择40~45cm,股静脉应当选择45cm以上的导管<sup>[2, 55]</sup>。

1.6 儿童患者:不能配合置管操作的儿童患者施行颈内静脉或锁骨下静脉置管时建议采用基础麻醉或镇静方法;术前注意准备与儿童身高相匹配的导管型号<sup>[53, 56]</sup>。

1.7 虽然NCC置入术通常可在床边施行,但如果病情和条件允许,仍建议所有中心静脉穿刺在相对独立的手术间施行,推荐配置心电监护仪、除颤仪、肾上腺素等抢救设备和药物。

## 2 无隧道和涤纶套的透析导管

### 2.1 适应证

#### 2.1.1 急性肾损伤

各种原因导致的急性肾损伤预期透析4周以内者。

#### 2.1.2 慢性肾脏病符合以下情况

①慢性肾脏病急诊透析:目前大多数患者无法提前建立动静脉内瘘,患者由于心力衰竭、肺水肿、严重电解质紊乱、尿毒症脑病或消化道出血等需要急诊透析时;②维持性血液透析患者通路失功:当维持性血液透析患者的自体动静脉内瘘、人工血管移植植物或隧道式导管不能提供满足透析处方需求的血流量或因感染等原因无法继续使用时,需要建立临时血管通路时;③腹膜透析临时转为血液透析:患者由于任何原因必须暂停腹膜透析、采用血液透析过渡时,可以留置NCC。

#### 2.1.3 自身免疫性疾病的短期血液净化治疗

常见有血栓性微血管病、风湿性疾病、神经系统疾病进行血浆置换、免疫吸附治疗等。

#### 2.1.4 中毒抢救等

药物或毒物的中毒者,需要血液透析和/或血液灌流时,常留置NCC。

#### 2.1.5 其他

如顽固性心力衰竭需要单纯超滤、人工肝支持等。

### 2.2 置管要点

标准置管方法采用Seldinger技术。置管部位优选次序如下:①右颈内静脉;②左颈内静脉;③股静脉(肾移植的患者建议首选左股静脉);④锁骨下静脉。注意避免在已经或计划制作内瘘肢体同侧留置锁骨下静脉导管。具体的置管操作步骤参见专业书籍。

如未在X线透视下置管,则置管后建议胸部X光片检查确认导管位置,排除并发症。颈内静脉和锁骨下静脉透析导管尖端应位于上腔静脉(superior vena cava, SVC),股静脉透析导管尖端应位于下腔静脉(inferior vena cava, IVC)。

通过导丝可以进行临时导管更换,适合于临时导管感染和血栓患者。建议首先考虑原位换管,其次考虑重新穿刺插管,以尽可能节约中心静脉资源。

### 2.3 并发症的预防与处理

#### 2.3.1 穿刺相关急性并发症的预防与处理

做好患者的宣教,正确掌握穿刺方法,一般建议肾脏专科医师操作或有经验人员穿刺置管。建议常规采用超声定位或引导穿刺置管,有条件的单位可以在X线透视引导下置管以减少穿刺相关并发症。特殊患者如特别肥胖、儿童、颈部强直或既往有颈部手术史、多次置管史者,术前必须采用超声检查排除静脉病变并在超声引导下穿刺,必要时可行造影检查了解中心静脉情况<sup>[57]</sup>。中心静脉置管需要取得患者的密切配合。颈部静脉穿刺建议采用Trendelenburg体位,穿刺过程嘱患者平静呼吸。使用扩张管或送入NCC时,嘱患者尽量避免咳嗽或屏气数秒,防止空气进入血管内<sup>[58]</sup>。规范操作可以避免诸如气胸、血胸、血气胸及气管纵隔瘘等并发症的发生。一旦发生气胸或血胸等严重并发症,必须积极处理或请相关科室协助处置。

#### 2.3.2 血栓的预防与处理

选择合适材质和长度的导管、合理使用封管液(见后文“封管液的选择”)、避免长时间留置NCC可以减少血栓的形成。需要提出的是,导管回血后采用生理盐水“弹丸式注射”快速冲洗对减少导管内血栓形成十分重要。导管周围的附壁血栓通常不需全身抗凝治疗,但拔除导管时应警惕血栓脱落造成肺栓塞。



### 2.3.3 感染的预防与处理

严格无菌操作技术,每次透析时更换局部伤口敷料。非隧道式导管出口感染原则上应拔管并更换置管部位,视情况局部或全身抗感染治疗。如出现导管相关血流感染,应拔除感染导管并进行导管尖端细菌培养,患者血管条件许可时建议更换部位重新置管,全身抗感染治疗。

## 3 带隧道和涤纶套的透析导管

### 3.1 适应证<sup>[59]</sup>

3.1.1 拟行AVF/AVG成形术或内瘘尚处于成熟期,但因病情需要应起始血液透析且无法等待4周以上者

3.1.2 肾移植前过渡期

3.1.3 部分预期生命有限的终末期肾病患者,尤其是晚期肿瘤合并终末期肾病患者

3.1.4 各种原因无法建立自体或人工血管移植物流动内瘘且无法或不接受腹膜透析或肾移植者

3.1.5 患有严重的动脉血管病或低血压等致使内瘘血流量不能满足透析处方要求者

3.1.6 患有严重心力衰竭,建立内瘘可能加重或诱发心力衰竭者

### 3.2 置管要点

操作医师必须熟练掌握非隧道式导管置管技术,方可进行隧道式导管置入操作。具体操作方法参阅相关专业书籍。

#### 3.2.1 穿刺部位的选择

选择置入隧道式导管的中心静脉的顺序依次是:右颈内静脉、右颈外静脉、左颈内静脉、左颈外静脉、锁骨下静脉或股静脉<sup>[60,61]</sup>。有技术条件且上述血管资源耗竭时,也可选择DSA引导下无名静脉或上腔静脉穿刺置管或超声引导下髂外静脉穿刺置管。

建议只有确定右侧颈部静脉资源耗竭、或右侧置管无法完成时,才使用左侧颈部静脉留置导管。与右侧颈部静脉相比,左侧颈部静脉留置导管更易发生导管功能不良和中心静脉狭窄。我们认为与股静脉相比,在锁骨下静脉留置隧道式导管具有更好的通畅率和更低的感染率。如果患者没有机会建立动静脉内瘘,则锁骨下静脉留置隧道式导管优于股静脉。但如果患者可能考虑建立上肢动静脉内瘘,则不建议采用锁骨下静脉置管以减少中心静脉狭窄风险。

#### 3.2.2 置管方法

由于终末期肾病患者病情重、手术风险高,中心静脉留置隧道式导管应当在无菌操作室或者手术室施行,需要进行心电监护。

3.2.2.1 穿刺法 采用Seldinger技术穿刺置管。

3.2.2.2 切开法 主要适用于颈外静脉置管者,特殊情况也用于颈内静脉和股静脉切开置管,但患者出血明显增加。

#### 3.2.3 TCC的位置走行

颈部留置导管的尖端应在右心房中上部,下腔静脉留置导管的尖端应该在右心房下部或下腔静脉上端。颈部导管置入前可以根据胸部X线平片心脏右心房上部与前肋骨或前肋间隙的相对关系预判导管尖端位置,大多数位于第三前肋骨或第三前肋间隙水平。手术时根据术前预判体表定位,或者在DSA引导下定位。由于导管在体内处于一个动态状态,导管尖端位置在立位和卧位可能有所变动,大多数患者可以变动2~3cm,特殊患者变动可达7~10cm,因此术前应仔细评估尖端位置。尖端位置确定后根据导管的长度确定导管出口位置及导管走行,涤纶套距离出口2~3cm为宜。导管隧道必须保持较大弧度以防止导管打折。

#### 3.2.4 TCC的置入方式

①顺行置管:穿刺成功后留置引导钢丝,穿刺点旁做约1~2cm的切口,隧道建立完成后,将导管经隧道引导至穿刺口,先逐级扩张皮下组织,再用带撕脱鞘的扩张管扩张皮下组织并置入血管内,取出内芯,将导管经撕脱鞘送入血管,同时撕开拉出撕脱鞘。②逆行置管:仅用于可拆卸式TCC,穿刺成功后,穿刺点切开约1~2cm的切口,先采用带撕脱鞘的扩张管将导管送入血管,再根据导管外端的长度建立皮下隧道并确定出口,导管引出皮肤后再连接导管外接头<sup>[55]</sup>。

### 3.3 导管的拔除

动静脉内瘘成熟使用、肾移植成功、肾功能恢复、导管隧道感染或者难治性血行播散性感染(如感染性心内膜炎等)或者改为腹膜透析等情况,不再需要留置隧道式导管或者无法在原位继续留置隧道式导管时,需要拔除导管。

3.3.1 涤纶套靠近导管皮肤出口的,可以在出口处局麻,出口处皮肤切口,分离涤纶套,拔除导管。

3.3.2 涤纶套距离皮肤出口2cm以上的,在涤纶套表面皮肤确定其位置,再进行局部浸润麻醉,在涤纶套上方的皮肤做约1cm的切口,分离皮下组织,游离出涤纶套,先钳夹涤纶套近心端,在远心端剪断导管,导管外端从皮肤出口拉出,导管体内段从涤纶套分离切口处拉出,并压迫导管进入中心静脉的入口止血。

### 3.4 导管的更换

TCC如果出现失功、破损或者导管腔内感染及血行播散性感染无法治愈者需要进行导管更换。分离涤纶套方法同上述,并在导管进入中心静脉入口处皮肤切开约2cm,分离出导管,轻提出导管并钳夹,剪断远心端并将其拉出体外,从近心端送入导丝,拔除近心端残段,再建立新的皮下隧道,送入新的长期导管,或者采用逆行置管法放置新导管。由于导管失功更换新的导管时,新导管的尖端一般需要比原导管深入1cm左右以规避可能形成的纤维蛋白鞘。左侧颈内静脉以及锁骨下静脉留置隧道式导管的更换应当在DSA下施行。如有中心静脉狭窄,需要球囊扩张后再置管(参见中心静脉狭窄的处理)。

### 3.5 并发症的预防与处理

#### 3.5.1 并发症

穿刺并发症与NCC相同为了减少空气栓塞的风险、减少出血,建议使用带止血阀的撕脱鞘。建立皮下隧道时应尽量避免损伤颈外静脉及其分支。皮下隧道近出口处如果发现出血明显,必须认真检查是否存在皮下组织小动脉损伤出血,必要时结扎止血。隧道局部加压压迫有助于止血,必要时可以采用加压绷带或沙袋压迫。穿刺并发症的预防与处理参照非隧道式导管。

#### 3.5.2 隧道式导管的远期常见并发症

包括导管功能不良、导管感染以及中心静脉狭窄/闭塞。

3.5.2.1 导管功能不良—纤维蛋白鞘/血栓的形成和处理 国外指南认为导管有效血流量小于300ml/min或者当血泵流速达到300 ml/min时动脉压小于-250 mmHg(1mmHg=0.133kpa)和/或静脉压大于250mmHg,可判断出现导管功能不良。鉴于国内患者体质量普遍低于国外患者,专家组认为中国人群中导管有效血流量小于200 ml/min,或者当血泵流速达到200 ml/min时动脉压小于-250 mmHg和/或静脉压大于250mmHg,或者导管再循环大于10%,或者特别低体质量的患者或儿童患者流量低于体质量4倍、无法达到充分性透析,可判断出现为导管功能不良<sup>[62]</sup>。

纤维蛋白鞘和/或血栓形成是导管功能不良的最常见原因,良好的置管技术和理想的导管位置可以减少其发生率。采用适宜的封管技术亦有助于减少导管功能不良的发生率(详见下文封管部分)。

3.5.2.1.1 导管功能不良的预防 国内多家报道定期采用尿激酶封管可以降低导管的血栓发生率,延长导管使用寿命,所用尿激酶的浓度差别较大

(10 000~50 000IU/ml),目前尚无统一认识。亦有文献报道,每周3次透析者,其中2次透析时采用普通肝素封管、1次采用t-PA 2mg/ml封管,也可以取得良好的预防效果<sup>[63]</sup>。经常发生导管血栓或流量不佳的高凝患者,可考虑服用血小板抑制剂或抗凝剂,长期服用患者必须定期(1~3个月)复查凝血指标。

3.5.2.1.2 导管功能不良的溶栓治疗 导管功能不良时可以采用尿激酶溶栓或组织纤溶酶原激活物(tissue type plasminogen activator, t-PA)溶栓治疗。溶栓治疗前应注意排除溶栓禁忌证。

使用尿激酶溶栓时,建议采用至少5 000~10 000 IU/ml的尿激酶,亦有文献推荐采用50 000 IU/ml的尿激酶溶栓<sup>[64-67]</sup>。尿激酶溶栓时可在导管内保持25~30min,或者保留10min后每隔3~5min推注尿激酶溶液0.3ml,或者根据药品或器械厂家的说明书处理。部分血栓可能需要尿激酶持续滴注,可使用25万~50万IU的尿激酶持续缓慢滴注6~10h。尿激酶持续滴注时应注意监测凝血功能,当纤维蛋白原低于1.5g/L应停止滴注。反复出现的导管功能不良建议采用下列处理流程(图1)。使用t-PA溶栓时,可采用t-PA 1~2mg/ml根据导管容积封管并保留至下次透析前<sup>[68]</sup>。

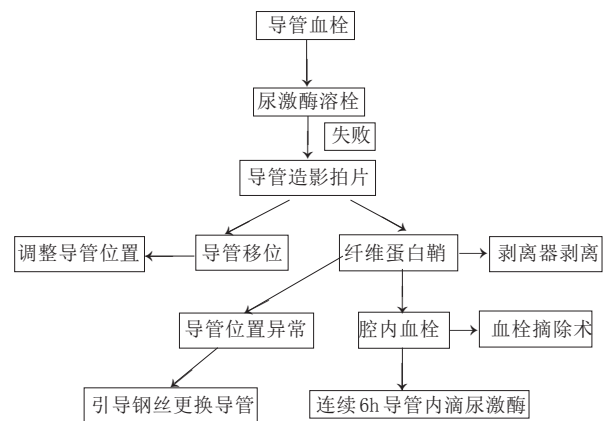


图1导管功能不良处理流程

3.5.2.1.3 失功导管的更换 如果多次溶栓无效或导管易位,可以更换新的隧道式导管。可供选择的处理方法有:①通过导丝更换导管,换新导管时,必须重新建立隧道,导管尖端应当比原导管深入约1cm;②更换部位穿刺,留置新导管;③介入手术破坏纤维蛋白鞘后留置新导管。

3.5.2.2 导管相关性感染的诊断与处理 TCC感染可见于以下类型:①导管细菌定植;②导管出口感染;③导管隧道感染;④导管相关性菌血症或败血

症,也即导管相关性血流感染(catheter-related blood stream infection,CRBSI);⑤导管相关迁移性感染,包括细菌感染性心内膜炎、化脓性关节炎、骨髓炎等。导管相关性感染是导管拔除的首要原因。一旦发生导管相关性感染,不拔管的救助成功率只有25%~30%。临床怀疑为导管相关性血流感染可能时,应立即行导管腔内及外周血病原学检查,并开始通过静脉或导管途径经验性应用抗生素;同时必须使用抗生素溶液封管。不建议未经治疗即拔除感染的隧道式导管,以避免损失透析通路<sup>[69]</sup>。

3.5.2.2.1 导管相关性感染的预防 ①应严格遵守无菌操作原则;②清除鼻腔葡萄球菌等隐匿部位的带菌状态;③避免TCC用于非血液净化用途,例如采血、输液等;④当没有使用导管适应证时,应及时拔除导管。

3.5.2.2.2 导管出口感染 距离导管出口2cm以内的感染定义为导管出口感染。一般无发热等全身症状,可以采用出口局部消毒、使用抗生素软膏或口服抗生素治疗。

3.5.2.2.3 导管隧道感染 导管皮下隧道内距离出口2cm以上的感染定义为导管隧道感染。通常是涤纶套以上的向心性感染。导管出口部位的规范护理有助于预防隧道感染。涤纶套以上近心端感染的导管,积极抗感染后72h仍不能控制者,必须拔管。隧道感染一般不在原位更换导管,除非确认静脉入口部位无感染,此时可以使用相同的静脉入口点,但必须建立新的隧道,同时使用有效抗生素治疗1~2w。

隧道感染严重形成脓肿者,必须切开引流。

3.5.2.2.4 导管相关血流感染(catheter related blood stream infection,CRBSI) 导管相关血流感染通常定义为由于导管腔内或血管内部分感染播散至血液内造成的菌血症或败血症,导管隧道感染严重时也可并发血流感染。CRBSI患者常在血液透析开始后数分钟至30分钟左右出现畏寒、寒战、发热等全身症状,发热可高达40℃以上。少数患者可以出现延迟发热,即血液透析结束后低热。患者的临床症状与感染的细菌数量和毒力有关。发生CRBSI或高度怀疑CRBSI时,应立即抽取导管动、静脉腔内和外周血标本进行病原学检查。血常规检查有助于全身感染的判断,严重革兰氏阴性细菌感染可以导致白细胞明显减少甚至粒细胞缺乏,同时立即静脉使用抗生素治疗,初始经验性使用抗生素,后根据病原学结果调整抗感染方案。除全身使用抗生素外,必须同时采用抗生素封管<sup>[70,71]</sup>。CRBSI的处理流程见图2<sup>[72,73]</sup>。

### 3.6 导管的封管技术

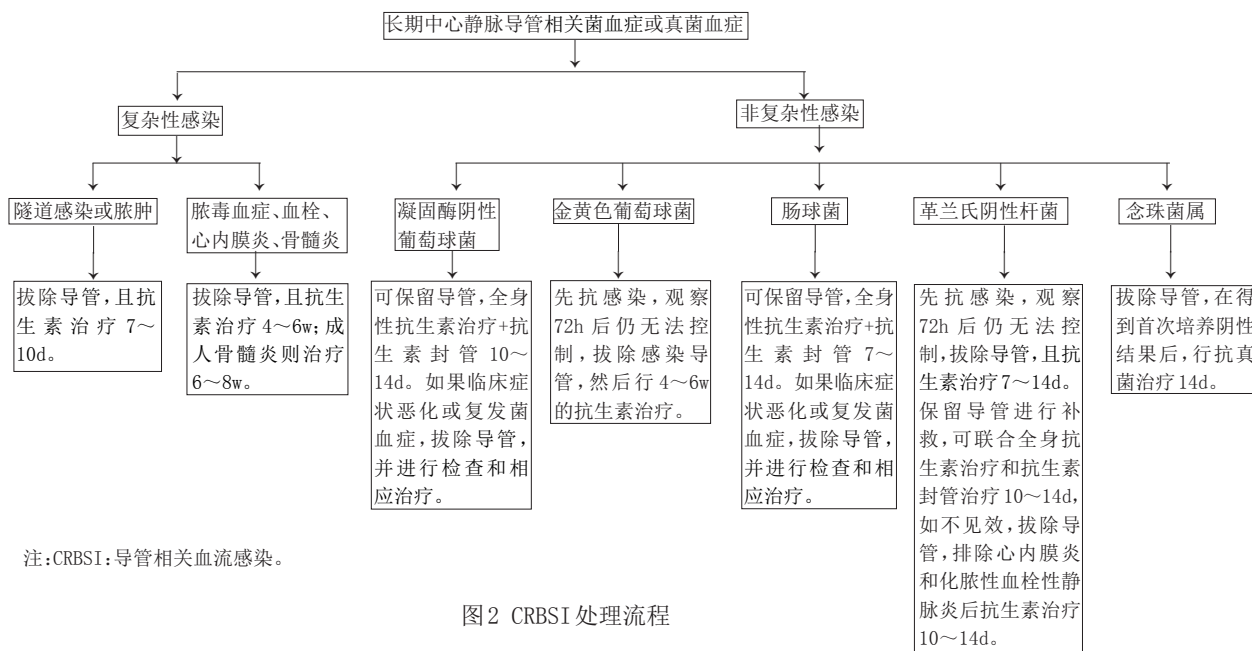
3.6.1 必须严格按照导管标记的管腔容量推注封管溶液

3.6.2 普通肝素封管

通常可采用10mg/ml的普通肝素钠溶液封管,高凝患者可以采用更高浓度的肝素钠溶液直至肝素钠原液<sup>[74,75]</sup>。

3.6.3 低分子肝素封管

普通肝素有不良反应患者可以采用低分子肝素



注:CRBSI:导管相关血流感染。

图2 CRBSI处理流程



封管,一般推荐溶液浓度为1 000~1 250U/ml<sup>[76]</sup>。

### 3.6.4 枸橼酸钠溶液封管

活动性出血、严重出血倾向、肝素过敏或有肝素诱导的血栓性血小板减少症患者,可以采用4%~46.7%的枸橼酸钠封管。血小板减少患者优先选择枸橼酸钠封管<sup>[74, 77-79]</sup>。

### 3.6.5 抗生素封管液的应用

根据感染的病原学资料选择敏感抗生素封管。抗生素必须加用抗凝剂封管,血液透析患者可以每次透析后使用抗生素封管液,为了保持有效抗菌素浓度,建议抗生素溶液保留不超过48h。选择抗生素和肝素需要注意配伍禁忌,头孢类抗生素最适合与肝素混合封管,一般头孢类抗生素的封管液浓度10~20mg/ml,氨基甙类与肝素溶液混合比例不恰当易出现浑浊,但低浓度的庆大霉素(4mg/ml)以及万古霉素(10mg/ml)可以和高浓度肝素(5000U/ml)混合而不出现浑浊沉淀,可用于封管<sup>[80-82]</sup>。万古霉素(10~20mg/ml)和庆大霉素最好选用枸橼酸抗凝剂混合封管<sup>[83]</sup>。导管相关性血流感染,抗生素封管必须3w以上,有文献报道延长1~2w的抗生素封管可巩固疗效。不推荐预防性抗生素封管<sup>[84]</sup>。

### 3.6.6 其他封管药物

如10%氯化钠、70%酒精、N-乙酰半胱氨酸,考虑到疗效和对导管性状的影响,目前使用尚缺乏循证医学证据<sup>[85-88]</sup>。

## 3.7 中心静脉导管的护理

3.7.1 医护人员戴口罩和手套操作导管(同时要求患者尽可能戴口罩)

3.7.2 每次使用导管后更换敷料

3.7.3 导管接头的护理

导管接头上机时严格消毒,尽量减少开放状态的导管长时暴露于空气中,导管动静脉接头部位采用碘伏/安尔碘或其他消毒剂消毒(参考说明书和护理相关指南)。

3.7.4 导管出口的护理

TCC皮肤出口部位清洁处理无感染的导管皮肤出口用生理盐水清洁,有分泌物的导管出口可以采用消毒液或抗菌素软膏;硅胶材料的导管可以使用含酒精的消毒剂,聚氨酯材料的导管禁止使用含酒精类消毒剂,以防止导管破损(参考说明书)。

3.7.5 手术后1个月内的TCC皮肤出口建议采用透气敷料覆盖保护

3.7.6 血液透析CVC上机护理程序

①完善手卫生并戴清洁手套;②卸下导管肝素帽(连接血路管前总是夹闭导管夹);③用消毒棉球

或纱布消毒导管接头、螺纹,要确保清除血迹;④再次消毒接头和螺纹,待导管接头消毒剂干燥(尽可能缩短导管开口的空置时间);⑤接上10 ml注射器,放开导管夹,抽出封管肝素和血液3~5ml,快速生理盐水冲洗;⑥快速连接血路管。

3.7.7 血液透析CVC下机护理程序

①完善手卫生并戴清洁手套;②血液透析机关泵,夹闭导管(卸下路管时必须保持导管夹关闭);③接上有生理盐水的10 ml注射器,快速冲洗导管腔;④注入封管液,关闭导管夹;⑤用消毒棉球或纱布消毒导管接头、接上肝素帽。

3.7.8 每次治疗后更换新的无菌肝素帽

3.7.9 患者进行淋浴时应当使用覆盖导管接头的特殊贴膜和塑料袋保护导管,避免坐浴

## 第5章 中心静脉疾病

中心静脉是所有血管通路的最终回路,中心静脉疾病可引起严重的静脉高压征、影响血管通路的使用,甚至缩短透析龄。由于目前缺乏有效、安全、经济的理想治疗方法,中心静脉疾病成为血管通路并发症中的难题。中心静脉置管是引起中心静脉疾病最重要的危险因素,成为不容忽视的问题。因此,专家组建议应尽量减少中心静脉置管的比例、保护中心静脉资源。鉴于中心静脉疾病的重要性和特殊性,本共识特辟一章阐述中心静脉疾病相关问题。

### 1 中心静脉的定义

中心静脉(central vein)的定义通常包括回流上肢血液的锁骨下静脉、头臂静脉(又称为无名静脉)、上腔静脉,回流下肢血液的髂静脉、下腔静脉。由于这些静脉位于胸、腹腔,相较于四肢的深静脉解剖位置深在,因此称之为中心静脉<sup>[89, 90]</sup>。

### 2 中心静脉疾病病因

中心静脉疾病的病因并未完全阐明,但中心静脉导管是导致中心静脉疾病最重要的诱因已成共识。锁骨下静脉导管、左侧颈内静脉导管及反复置管、导管留置时间长、合并感染、导管尖端位置不理想等均增加中心静脉疾病的发病率<sup>[90, 91]</sup>。目前已知的病因如下<sup>[90]</sup>。

#### 2.1 血管内器械的损伤

2.1.1 CVC、TCC、NCC、PICC、其他静脉内导管或输液港等

2.1.2 心脏节律器、心脏起搏器、植入式除颤器等

#### 2.2 非血管内器械损伤

2.2.1 特发性

2.2.2 解剖压迫胸廓出口综合征、左无名静脉受

压<sup>[90, 92]</sup>

2.2.3 纵隔纤维化、后腹膜纤维化

2.2.4 放射治疗后

2.3 同侧血管通路的高血流量刺激内膜增生、加剧狭窄<sup>[93]</sup>

### 3 中心静脉疾病的诊断<sup>[89, 90]</sup>

#### 3.1 病史

既往中心静脉置管史、起搏器等血管内器械置入史、肿瘤史、放疗、化疗史、颈胸腹部外伤及手术史等。

#### 3.2 物理检查

手术瘢痕, 肢体、颜面部及胸壁肿胀、侧支循环情况、其他外周静脉高压征等。

#### 3.3 彩色多普勒超声

CDU用于初步筛查。通常情况下, 超声无法清晰显示头臂静脉及近1/3段锁骨下静脉, 但当中心静脉疾病时, 超声探查可见静脉内血流频谱缺少呼吸时相性及受心脏搏动影响。

#### 3.4 数字减影血管造影

DSA是诊断中心静脉疾病的金标准和首选方法, 并同期可行腔内治疗。CTA能显示中心静脉周围异常解剖结构, 例如外在肿瘤压迫、胸廓出口综合征、左无名静脉受压等。MRA的对比剂会引起肾源性系统性纤维化, 不作推荐。对于碘剂过敏及仍有部分残肾功能的患者, 可选用CO<sub>2</sub>作为对比剂。

### 4 中心静脉疾病的预防

中心静脉疾病的预防是首要任务, 尽量避免或减少因血液透析置管导致的损伤。建议提前建立动静脉内瘘; 当无法建立AVF时, AVG是第二选择, TCC应作为最后的选择方案。避免在置放血管内器械如起搏器的同侧肢体建立动静脉内瘘, 避免在有功能的动静脉内瘘同侧进行中心静脉置管。

4.1 提前建立永久性血管通路, 以减少急诊中心静脉置管(详见第4章)。

4.2 严格掌握中心静脉置管的适应证(详见第4章)。

4.3 对于通路失功的患者, 及时重建通路或采用其他方法过渡以避免中心静脉置管。可在去除血栓(药物溶栓、机械溶栓、取栓)的基础上, 纠正狭窄性病变(狭窄部位补片成形、跨越病变间置移植血管、狭窄部位球囊扩张和/或支架植入术), 立即恢复血流, 原成熟的内瘘静脉及未干预部位的人工血管可作为穿刺部位立即使用。

4.4 应用即穿型人工血管对于已有中心静脉疾病的患者, 其残存的中心静脉资源非常珍贵, 如需建立AVG, 建议使用即穿型人工血管, 以避免过渡期的中心静脉置管<sup>[90, 94]</sup>。

4.5 建议选择材质更优的TCC用于预期置管时间较长的血液透析患者, 以减少过渡期中心静脉狭窄的发生率。

### 5 中心静脉疾病的治疗

#### 5.1 治疗指征

有严重静脉高压征并影响患者生活质量及血液透析质量。无症状或症状轻微者不建议治疗。

#### 5.2 治疗方法

##### 5.2.1 腔内治疗

腔内治疗是中心静脉疾病的首选治疗方式。通过PTA开通病变中心静脉段。无论何种腔内治疗, 都需术后规律随访, 重复腔内治疗以获得满意的远期通畅率<sup>[2, 95-100]</sup>。

5.2.1.1 通路 全程造影评估, 明确病变位置、范围、程度。

5.2.1.2 入路的选择 穿刺点选择浅表、便于穿刺、易止血的通路血管, 人工血管优先考虑。穿刺部位应有足够的直径、至病变部位保持适当的距离, 方便放置血管鞘同时不影响瘘管血流, 鞘尖又接近病变便于操作。可顺行或逆行穿刺。闭塞病变难以通过导丝时可考虑病变两侧双向入路。常用入路包括同侧通路浅表扩张静脉、人工血管、造影或超声引导下贵要静脉、肱静脉、颈静脉、股静脉入路等。

5.2.1.3 导丝通过病变部位 一般选用0.035"亲水导丝通过病变段, 如无法通过闭塞病变, 建议病变两端双向操作入路, 帮助判断导丝通过方向; 建议多角度摄片明确导丝方向后, 可用尖锐导丝或穿刺针通过病变段。建议导丝通过病变后, 更换支撑力强的导丝并衔接上、下腔静脉, 方便腔内器械通过, 同时避免导丝滑脱、导丝尖刺激心房心室引起恶性心率失常、防止术中支架移位至右心房或右心室。

5.2.1.4 球囊导管的选择 对于重度狭窄或闭塞病变建议用小直径球囊行预扩张以排除血栓性病变同时减少破裂出血的风险, 如普通球囊无法打开病变, 建议使用高压球囊或切割球囊。球囊直径与相邻正常静脉直径相匹配。

5.2.1.5 支架的应用 当PTA效果不佳(残余狭窄>30%)、反复短期内再狭窄病变、解剖压迫性病变、闭塞病变(再次开通有风险)可一期行支架植入术。覆膜支架的通畅率优于金属裸支架, 但需避免影响其他主干中心静脉的回流。

5.2.1.6 术中生命体征监测 术中心电监护是必须的, 并密切注意任何提示血管穿孔破裂的症状。

5.2.1.7 并发症 术中并发症包括血管穿孔引起的血胸、纵隔血肿、心包填塞、胸骨后不适、心律失常

常、球囊破裂和支架移位等。远期并发症包括支架内再狭窄、支架内再闭塞、支架移位。

### 5.2.2 血管转流手术<sup>[101-103]</sup>

5.2.2.1 原位血管转流术 跨越病变部位,将人工血管间置于无名静脉、锁骨下静脉与右心房、上腔静脉之间。

5.2.2.2 解剖外转流手术 原位血管转流术的替代方法,选择另一支通畅的、易于手术显露的回心静脉作为转流血管流出道,如锁骨下静脉—颈内静脉旁路术、锁骨下静脉—对侧锁骨下静脉旁路术、锁骨下静脉—大隐静脉旁路术。

### 5.2.3 血液透析通路关闭术或吻合口缩窄术

5.2.3.1 血液透析通路关闭术<sup>[89]</sup>是缓解症状直接有效的方法,但需在另一侧上肢或下肢(上腔静脉病变时)建立新的血管通路。

5.2.3.2 吻合口缩窄术<sup>[104]</sup>:通过缩窄吻合口、降低内瘘血流量以达到通路流量和侧支间的平衡,起到既缓解症状、又保持通路畅通的目的,建议术中检测血流量以帮助确定缩窄程度。

### 5.2.4 血液透析相关胸廓出口综合征的治疗<sup>[105,106]</sup>

锁骨下静脉受到锁骨、第一肋骨和肋锁韧带的压迫,导致静脉壁增厚、狭窄和血栓形成。此原因导致的狭窄PTA效果较差,建议行第一肋骨切除术,减压后残余狭窄可行PTA治疗。

## 6 四肢回心静脉均闭塞病例血液透析通路的建立

6.1 尝试开通一侧中心静脉并在同侧建立有功能的动静脉内瘘。

6.2 对于有较多侧支开放的患者可以尝试建立AVF,选用直径相对较小的桡、尺动脉作为流入道,如果动脉直径大,务必控制吻合口大小4mm左右,以控制血管通路内的血流量,使其和侧支间达到平衡而不引起临床症状<sup>[107,108]</sup>。

6.3 经肝静脉、腰部、侧支、纵隔置放腔静脉血液透析导管或者置放HeRO装置<sup>[109-111]</sup>。

6.4 选择动脉通路动脉—动脉人工血管间置或肱动脉浅置。后者需注意透析护理以减少直穿动脉引起假性动脉瘤、血栓等并发症<sup>[112]</sup>。

## 7 规范CVC的应用<sup>[113-115]</sup>

7.1 在置管过程中,尽量在X线下定位管尖部位。

7.2 在导管应用中,通过导管走行的设计、使用新型抗凝导管、选择合适导管封管液等,尽可能降低导管的血栓及纤维鞘形成,降低导管功能不良发生率。

7.3 对于目前以隧道式导管作为长期通路的病例,建议如下。

### 7.3.1 X线检查手术位置

建议通过X线片对目前导管位置进行检查,及时调整管尖位置至右心房,避免无法补救的腔房交界处中心静脉疾病。

### 7.3.2 更换导管

对已有导管功能不良、中心静脉疾病的患者,建议通过纤维鞘剥脱、更换导管、球囊扩张纤维鞘并更换新的中心静脉导管等方法,延长通路寿命。

### 7.3.3 失功导管利用

对于失功导管,勿轻易拔管。建议利用失功导管作为回心通路,避免开通闭塞中心静脉引起的并发症。

## 致谢

本版专家共识的制定过程中,王玉柱医生负责AVF部分初稿的撰写,叶朝阳医生负责CVC部分初稿的撰写,施雅雪医生负责中心静脉疾病部分初稿的撰写,工作组组长金其庄医生负责前言和全部内容最终的定稿工作。全稿完成后,北京大学第一医院的尹彦琪医生又进行了文字和参考文献的编排。工作组对他们的辛勤劳动表示感谢。从编写讨论初稿到最后综合讨论意见,全体专家做了大量的工作并进行了充分的讨论和沟通。因此,我们对所有参与制定共识的专家表示诚挚的感谢。

## 执笔者

金其庄,王玉柱,叶朝阳,施雅雪

## 工作组专家名单(按姓氏笔划)

马志刚,王伟,王沛,王磊,王玉柱,王保兴,左力,卢方平,叶红,叶有新,叶建华,叶朝阳,叶智明,田军,史振伟,史应进,宁建平,伍锟,伦立德,刘俊,刘斌,刘鹏,刘毅,刘杨东,刘宗旸,刘炳岩,米绪华,杨冰,李华,李洪,李大庆,李声宏,李明旭,李德天,李冀军,何强(四川),何强(浙江),余毅,邹洪斌,张玉强,张丽红,张祖隆,陆石,陈花,陈友明,陈晓农,郁正亚,依力夏提·依麻木,金其庄,周红卫,周健美,胡文博,赵久阳,钟爱民,施娅雪,姜埃利,高弼虎,彭侃夫,蒋华,焦军东,鄢艳,廖丹,熊飞,薛骏

## 参考文献

- [1] Kukita K, Ohira S, Amano I, et al. 2011 update Japanese Society for Dialysis Therapy Guidelines of Vascular Access Construction and Repair for Chronic Hemodialysis[J]. Ther Apher Dial, 2015, 19 (Suppl 1): 1-39.
- [2] Group NKFKW. KDOQI clinical practice guidelines and clinical practice recommendations for vascular access [J]. Am J Kidney Dis, 2006, 48(Suppl 1): S176-S322.
- [3] Association UKR. Clinical Practice Guideline on vascular access for haemodialysis(6th Edition, Final Version) [EB/OL]. <https://renal.org/wp-content/uploads/2017/>



- 06/vascular-access.pdf, 2015.
- [4] Polkinghorne KR, Chin GK, MacGinley RJ, et al. KHA-CARI Guideline: vascular access - central venous catheters, arteriovenous fistulae and arteriovenous grafts [J]. *Nephrology (Carlton)*, 2013, 18(11): 701-705.
- [5] 缪鹏, 谭正力, 田然, 等. 人工血管动静脉内瘘透析疗效及长期随访研究[J]. *中华医学杂志*, 2017, 97(6): 468-470.
- [6] Pisoni RL, Zepel L, Port FK, et al. Trends in US Vascular Access Use, Patient Preferences, and Related Practices: An Update From the US DOPPS Practice Monitor With International Comparisons[J]. *Am J Kidney Dis*, 2015, 65(6): 905-915.
- [7] 王梦迪, 张凌, 刘鹏, 等. 终末期肾脏病患者初次血液透析血管通路应用的多中心调查[J]. *中华肾脏病杂志*, 2016, 32(6): 418-424.
- [8] Arif Asif AKA, Alexander S, Yevzlin SW, et al. 介入肾脏病学[M]. 北京科学出版社, 2016.
- [9] Watanabe Y, Yamagata K, Nishi S, et al. Japanese society for dialysis therapy clinical guideline for "hemodialysis initiation for maintenance hemodialysis"[J]. *Ther Apher Dial*, 2015, 19 (Suppl 1): 93-107.
- [10] Aitken EL, Jackson AJ, Kingsmore DB. Early cannulation prosthetic graft (Acuseal) for arteriovenous access: a useful option to provide a personal vascular access solution[J]. *J Vasc Access*, 2014, 15(6): 481-485.
- [11] Ferrareso M, Bertoli S, Nobili P, et al. Early experience with a newly developed electrospun polycarbonate-urethane vascular graft for hemodialysis access[J]. *J Vasc Access*, 2013, 14(3): 252-256.
- [12] Hakim RM, Himmelfarb J. Hemodialysis access failure: a call to action--revisited[J]. *Kidney Int*, 2009, 76(10): 1040-1048.
- [13] 王玉柱, 张丽红. 血液透析动静脉内瘘并发症的物理检查[J]. *临床肾脏病杂志*, 2014, 14(8): 452-454.
- [14] 张倩, 张丽红, 王保兴. 自体动静脉内瘘的物理检查[J]. *中国血液净化*, 2012, 11(3): 153-156.
- [15] Wong CS, McNicholas N, Healy D, et al. A systematic review of preoperative duplex ultrasonography and arteriovenous fistula formation[J]. *J Vasc Surg*, 2013, 57(4): 1129-1133.
- [16] Bashar K, Healy D, Browne LD, et al. Role of far infrared therapy in dialysis arterio-venous fistula maturation and survival: systematic review and meta-analysis [J]. *PLoS One*, 2014, 9(8): e104931.
- [17] 徐元恺, 张丽红, 张文云, 等. 自体动静脉内瘘建立后的血管重构及其影响因素[J]. *中华肾脏病杂志*, 2014, 30(6): 424-428.
- [18] 施娅雪. 如何提高自体动静脉瘘的成熟[J]. *中国血管外科杂志(电子版)*, 2016, 8(4): 252-255.
- [19] Rothuizen TC, Wong C, Quax PH, et al. Arteriovenous access failure: more than just intimal hyperplasia[J]. *Nephrol Dial Transplant*, 2013, 28(5): 1085-1092.
- [20] 杨涛, 刘音, 任树风, 等. 减脂术促进自体动静脉内瘘成熟的观察[J]. *中国血液净化*, 2015, 14(04): 253.
- [21] Valliant A, McComb K. Vascular Access Monitoring and Surveillance: An Update[J]. *Adv Chronic Kidney Dis*, 2015, 22(6): 446-452.
- [22] Guedes Marques M, Ibeas J, Botelho C, et al. Doppler ultrasound: a powerful tool for vascular access surveillance[J]. *Semin Dial*, 2015, 28(2): 206-210.
- [23] Tessitore N, Bedogna V, Poli A, et al. Should current criteria for detecting and repairing arteriovenous fistula stenosis be reconsidered? Interim analysis of a randomized controlled trial[J]. *Nephrol Dial Transplant*, 2014, 29(1): 179-187.
- [24] Padberg FT Jr, Calligaro KD, Sidawy AN. Complications of arteriovenous hemodialysis access: recognition and management[J]. *J Vasc Surg*, 2008, 48(5 Suppl): 55S-80S.
- [25] 徐元恺, 甄景琴, 张文云, 等. 内瘘静脉最小内径可作为判断自体动静脉内瘘狭窄的指标[J]. *中华肾脏病杂志*, 2017, 33(3): 187-190.
- [26] 詹申, 杨涛, 张丽红, 等. 血液透析动静脉内瘘狭窄的介入治疗[J]. *中国血液净化*, 2014, 13(8): 595-597.
- [27] 张丽红, 王玉柱. 超声引导PTA在动静脉内瘘狭窄中的应用[J]. *中国血液净化*, 2016, 15(6): 321-323.
- [28] 张树超, 胡为民, 冯剑, 等. 超声引导下腔内介入治疗内瘘血管狭窄[J]. *中国血液净化*, 2016, 15(11): 631-634.
- [29] Wakabayashi M, Hanada S, Nakano H, et al. Ultrasound-guided endovascular treatment for vascular access malfunction: results in 4896 cases[J]. *J Vasc Access*, 2013, 14(3): 225-230.
- [30] Gorin DR, Perrino L, Potter DM, et al. Ultrasound-guided angioplasty of autogenous arteriovenous fistulas in the office setting[J]. *J Vasc Surg*, 2012, 55(6): 1701-1705.
- [31] Bojakowski K, Góra R, Szewczyk D, et al. Ultrasound-guided angioplasty of dialysis fistula-technique description[J]. *Pol J Radiol*, 2013, 78(4): 56-61.
- [32] Nikam MD, Ritchie J, Jayanti A, et al. Acute arteriovenous access failure: long-term outcomes of endovascular salvage and assessment of co-variables affecting patency [J]. *Nephron*, 2015, 129(4): 241-246.
- [33] 肖光辉, 王玉柱. 手法按摩联合低分子肝素治疗动静脉内瘘急性血栓形成患者疗效观察[J]. *护理实践与研究*, 2014, 11(1): 25-26.
- [34] 张丽红, 詹申, 王玉柱. 自体动静脉内瘘真性动脉瘤诊治体会[J]. *中国血液净化*, 2015, 14(01): 37-40.
- [35] Wasse H, Singapuri MS. High-output heart failure: how to define it, when to treat it, and how to treat it[J]. *Semin Nephrol*, 2012, 32(6): 551-557.
- [36] Agarwal AK. Systemic Effects of Hemodialysis Access[J]. *Adv Chronic Kidney Dis*, 2015, 22(6): 459-465.
- [37] Basile C, Lomonte C, Vernaglione L, et al. The relationship between the flow of arteriovenous fistula and cardiac output in haemodialysis patients[J]. *Nephrol Dial Transplant*, 2008, 23(1): 282-287.
- [38] Scali ST, Huber TS. Treatment strategies for access-related hand ischemia[J]. *Semin Vasc Surg*, 2011, 24(2): 128-136.
- [39] Huber TS, Larive B, Imrey PB, et al. Access-related hand ischemia and the Hemodialysis Fistula Maturation Study[J]. *J Vasc Surg*, 2016, 64(4): 1050-1058.e1.
- [40] Miskey J, Yang C, MacDonald S, et al. A comparison of revision using distal inflow and distal revascularization-interval ligation for the management of severe access-related hand ischemia[J]. *J Vasc Surg*, 2016, 63(6): 1574-1581.
- [41] 赖艳红, 杨涛, 王玉柱. 血液透析通路引起的肢体远端缺血征的诊治研究进展[J]. *中华肾脏病杂志*, 2017, 33(1): 73-76.
- [42] Roy-Chaudhury P, Sukhatme VP, Cheung AK. Hemodialysis vascular access dysfunction: a cellular and molecular viewpoint[J]. *J Am Soc Nephrol*, 2006, 17(4): 1112-1127.
- [43] Tordoir JH, Bode AS, Peppelenbosch N, et al. Surgical or endovascular repair of thrombosed dialysis vascular access: is there any evidence[J]. *J Vasc Surg*, 2009, 50(4): 953-956.
- [44] Akoh JA, Patel N. Infection of hemodialysis arteriovenous grafts[J]. *J Vasc Access*, 2010, 11(2): 155-158.
- [45] 郁正亚. 重视人工血管血液透析通路感染[J]. *中国血管外科杂志(电子版)*, 2016, 8(04): 256-258, 266.
- [46] Kinning AJ, Becker RW, Fortin GJ, et al. Endograft salvage of hemodialysis accesses threatened by pseudoaneurysms[J]. *J Vasc Surg*, 2013, 57(1): 137-143.

- [47] Peden EK. Role of stent grafts for the treatment of failing hemodialysis accesses[J]. *Semin Vasc Surg*, 2011, 24(2): 119-127.
- [48] Dauria DM, Dyk P, Garvin P. Incidence and management of seroma after arteriovenous graft placement[J]. *J Am Coll Surg*, 2006, 203(4): 506-511.
- [49] Zanow J, Kruger U, Settmacher U, et al. Treatment of perigraft seroma in expanded polytetrafluoroethylene grafts by sequential fibrin sealing of the outer graft surface[J]. *Ann Vasc Surg*, 2010, 24(8): 1005-1014.
- [50] Sidawy AN, Spergel LM, Besarab A, et al. The Society for Vascular Surgery: clinical practice guidelines for the surgical placement and maintenance of arteriovenous hemodialysis access[J]. *J Vasc Surg*, 2008, 48(5 Suppl): 2S-25S.
- [51] 陈香美. 血液净化标准操作规程[M]. 人民军医出版社, 2010.
- [52] John TDG BSI. 透析手册(第5版翻译版)[M]. 北京人民卫生出版社, 2017.
- [53] Schindler E, Scheers GJ, Hall SR, et al. Ultrasound for vascular access in pediatric patients[J]. *Paediatr Anaesth*, 2012, 22(10): 1002-1007.
- [54] Fan PY, Schwab SJ. Vascular access: concepts for the 1990s[J]. *J Am Soc Nephrol*, 1992, 3(1): 1-11.
- [55] Ye C, Mao Z, Zhang P, et al. A retrospective study of palindrome symmetrical-tip catheters for chronic hemodialysis access in China[J]. *Ren Fail*, 2015, 37(6): 941-946.
- [56] Fischbach M, Edefonti A, Schröder C, et al. Hemodialysis in children: general practical guidelines[J]. *Pediatr Nephrol*, 2005, 20(8): 1054-1066.
- [57] 周清河, 肖旺频, 严敏. 超声引导中心静脉置管术的研究进展[J]. *中华急诊医学杂志*, 2012, (7): 777-780.
- [58] Bream PR Jr. Update on Insertion and Complications of Central Venous Catheters for Hemodialysis[J]. *Semin Intervent Radiol*, 2016, 33(1): 31-38.
- [59] 叶朝阳. 血液透析血管通路技术与临床应用(第2版)[M]. 上海复旦大学出版社, 2010.
- [60] Lau TN, Kinney TB. Direct US-guided puncture of the innominate veins for central venous access[J]. *J Vasc Intervent Radiol*, 2001, 12(5): 641-645.
- [61] 周芹, 焦河, 刘春乘, 等. 经皮无名静脉穿刺技术建立长期血液透析通路的临床研究[J]. *中国血液净化*, 2017, 16(3): 204-207.
- [62] Leblanc M, Bosc JY, Paganini EP, et al. Central venous dialysis catheter dysfunction[J]. *Adv Ren Replace Ther*, 1997, 4(4): 377-389.
- [63] Manns BJ, Scott-Douglas N, Tonelli M, et al. An economic evaluation of rt-PA locking solution in dialysis catheters[J]. *J Am Soc Nephrol*, 2014, 25(12): 2887-2895.
- [64] Haire WD, Atkinson JB, Stephens LC, et al. Urokinase versus recombinant tissue plasminogen activator in thrombosed central venous catheters: a double-blinded, randomized trial[J]. *Thromb Haemost*, 1994, 72(4): 543-547.
- [65] Donati G, Coli L, Cianciolo G, et al. Thrombosis of tunneled-cuffed hemodialysis catheters: treatment with high-dose urokinase lock therapy[J]. *Artif Organs*, 2012, 36(1): 21-28.
- [66] 薛志强, 曾石养. 尿激酶24小时停留封管溶栓治疗对颈内静脉留置双腔透析导管内血栓形成的疗效研究[J]. *中国血液净化*, 2010, 9(5): 265-268.
- [67] Kethireddy S, Safdar N. Urokinase lock or flush solution for prevention of bloodstream infections associated with central venous catheters for chemotherapy: a meta-analysis of prospective randomized trials[J]. *J Vasc Access*, 2008, 9(1): 51-57.
- [68] McGill RL, Spero JA, Sysak JC, et al. Tissue plasminogen activator as a hemodialysis catheter locking solution[J]. *Hemodial Int*, 2008, 12(3): 348-351.
- [69] Gominet M, Compain F, Beloin C, et al. Central venous catheters and biofilms: where do we stand in 2017[J]. *APMIS*, 2017, 125(4): 365-375.
- [70] Salzman MB, Rubin LG. Intravenous catheter-related infections[J]. *Adv Pediatr Infect Dis*, 1995, 10: 337-368.
- [71] Mermel LA, Farr BM, Sherertz RJ, et al. Guidelines for the management of intravascular catheter-related infections[J]. *Clin Infect Dis*, 2001, 32(9): 1249-1272.
- [72] Raad I, Hanna H, Maki D. Intravascular catheter-related infections: advances in diagnosis, prevention, and management[J]. *Lancet Infect Dis*, 2007, 7(10): 645-657.
- [73] Suzuki M, Satoh N, Nakamura M, et al. Bacteremia in hemodialysis patients[J]. *World J Nephrol*, 2016, 5(6): 489-496.
- [74] Moran JE, Ash SR, ASDIN Clinical Practice Committee. Locking solutions for hemodialysis catheters; heparin and citrate—a position paper by ASDIN[J]. *Semin Dial*. 2008. 21(5): 490-492.
- [75] Han X, Yang X, Huang B, et al. Low-dose versus high-dose heparin locks for hemodialysis catheters: a systematic review and meta-analysis[J]. *Clin Nephrol*, 2016, 86(7): 1-8.
- [76] Shanks RM, Sargent JL, Martinez RM, et al. Catheter lock solutions influence staphylococcal biofilm formation on abiotic surfaces[J]. *Nephrol Dial Transplant*, 2006, 21(8): 2247-2255.
- [77] Weijmer MC, Van den Dorpel MA, Van de Ven PJ, et al. Randomized, clinical trial comparison of trisodium citrate 30% and heparin as catheter-locking solution in hemodialysis patients[J]. *J Am Soc Nephrol*, 2005, 16(9): 2769-2777.
- [78] 戎戈, 叶朝阳, 孙丽君, 等. 46.7%枸橼酸钠溶液在血液透析患者长期留置导管封管的应用[J]. *中华肾脏病杂志*, 2007, 23(2): 110-112.
- [79] Yon CK, Low CL. Sodium citrate 4% versus heparin as a lock solution in hemodialysis patients with central venous catheters[J]. *Am J Health Syst Pharm*, 2013, 70(2): 131-136.
- [80] 欧阳凌霄, 陈江华, 何强, 等. 庆大霉素联合肝素作为透析导管封管液稳定性的观察[J]. *中国中西医结合肾病杂志*, 2006, (11): 646-648.
- [81] 欧阳凌霄, 张萍, 何强, 等. 庆大霉素封管预防透析导管相关性菌血症的随机对照研究[J]. *中华肾脏病杂志*, 2007, 23(1): 23-27.
- [82] Zhang P, Yuan J, Tan H, et al. Successful prevention of cuffed hemodialysis catheter-related infection using an antibiotic lock technique by strictly catheter-restricted antibiotic lock solution method[J]. *Blood Purif*, 2009, 27(2): 206-211.
- [83] Dogra GK, Herson H, Hutchison B, et al. Prevention of tunneled hemodialysis catheter-related infections using catheter-restricted filling with gentamicin and citrate: a randomized controlled study[J]. *J Am Soc Nephrol*, 2002, 13(8): 2133-2139.
- [84] Mermel LA, Allon M, Bouza E, et al. Clinical practice guidelines for the diagnosis and management of intravascular catheter-related infection: 2009 Update by the Infectious Diseases Society of America[J]. *Clin Infect Dis*, 2009, 49(1): 1-45.
- [85] Oguzhan N, Pala C, Sipahioglu MH, et al. Locking tunneled hemodialysis catheters with hypertonic saline (26% NaCl) and heparin to prevent catheter-related

- bloodstream infections and thrombosis: a randomized, prospective trial[J]. *Ren Fail*, 2012, 34(2): 181-188.
- [86] Heng AE, Abdelkader MH, Diaconita M, et al. Impact of short term use of interdialytic 60% ethanol lock solution on tunneled silicone catheter dysfunction[J]. *Clin Nephrol*, 2011, 75(6): 534-541.
- [87] Maiefski M, Rupp ME, Hermsen ED. Ethanol lock technique: review of the literature[J]. *Infect Control Hosp Epidemiol*, 2009, 30(11): 1096-1108.
- [88] Aslam S, Jenne K, Reed S, et al. N-acetylcysteine lock solution prevents catheter-associated bacteremia in rabbits[J]. *Int J Artif Organs*, 2012, 35(10): 893-897.
- [89] Mickley V. Central vein obstruction in vascular access [J]. *Eur J VascEndovasc Surg*, 2006, 32(4): 439-444.
- [90] Agarwal AK. Central vein stenosis[J]. *Am J Kidney Dis*, 2013, 61(6): 1001-1015.
- [91] Agarwal AK, Patel BM, Haddad NJ. Central vein stenosis: a nephrologist's perspective[J]. *Semin Dial*, 2007, 20(1): 53-62.
- [92] Shi Y, Cheng J, Song Y, et al. Anatomical factors associated with left innominate vein stenosis in hemodialysis patients[J]. *Hemodial Int*, 2014, 18(4): 793-798.
- [93] Oguzkurt L, Tercan F, Yildirim S, et al. Central venous stenosis in haemodialysis patients without a previous history of catheter placement[J]. *Eur J Radiol*, 2005, 55(2): 237-242.
- [94] Al Shakarchi J, Houston G, Inston N. Early cannulation grafts for haemodialysis: a systematic review[J]. *J Vasc Access*, 2015, 16(6): 493-497.
- [95] Glanz S, Gordon D, Butt KM, et al. Dialysis access fistulas: treatment of stenoses by transluminal angioplasty[J]. *Radiology*, 1984, 152(3): 637-642.
- [96] Kundu S. Central venous obstruction management[J]. *Semin InterventRadiol*, 2009, 26(2): 115-121.
- [97] Shi YX, Ye M, Liang W, et al. Endovascular treatment of central venous stenosis and obstruction in hemodialysis patients[J]. *Chin Med J (Engl)*, 2013, 126(3): 426-430.
- [98] Anil G, Taneja M. Revascularization of an occluded brachiocephalic vein using Outback-LTD re-entry catheter [J]. *J Vasc Surg*, 2010, 52(4): 1038-1040.
- [99] Kundu S, Modabber M, You JM, et al. Use of PTFE stent grafts for hemodialysis-related central venous occlusions: intermediate-term results[J]. *Cardiovasc InterventRadiol*, 2011, 34(5): 949-957.
- [100] Anaya-Ayala JE, Smollock CJ, Colvard BD, et al. Efficacy of covered stent placement for central venous occlusive disease in hemodialysis patients[J]. *J Vasc Surg*, 2011, 54(3): 754-759.
- [101] Currier CB Jr, Widder S, Ali A, et al. Surgical management of subclavian and axillary vein thrombosis in patients with a functioning arteriovenous fistula[J]. *Surgery*, 1986, 100(1): 25-28.
- [102] Anaya-Ayala JE, Bellows PH, Ismail N, et al. Surgical management of hemodialysis-related central venous occlusive disease: a treatment algorithm[J]. *Ann Vasc Surg*, 2011, 25(1): 108-119.
- [103] Suliman A, Greenberg JJ, Angle N. Surgical bypass of symptomatic central venous obstruction for arteriovenous fistula salvage in hemodialysis patients[J]. *Ann Vasc Surg*, 2008, 22(2): 203-209.
- [104] Jennings WC, Miller GA, Coburn MZ, et al. Vascular access flow reduction for arteriovenous fistula salvage in symptomatic patients with central venous occlusion [J]. *J Vasc Access*, 2012, 13(2): 157-162.
- [105] Thompson JF, Winterborn RJ, Bays S, et al. Venous thoracic outlet compression and the Paget-Schroetter syndrome: a review and recommendations for management[J]. *Cardiovasc InterventRadiol*, 2011, 34(5): 903-910.
- [106] Glass C, Dugan M, Gillespie D, et al. Costoclavicular venous decompression in patients with threatened arteriovenous hemodialysis access[J]. *Ann Vasc Surg*, 2011, 25(5): 640-645.
- [107] Jennings WC, Maliska CM, Blebea J, et al. Creating arteriovenous fistulas in patients with chronic central venous obstruction[J]. *J Vasc Access*, 2016, 17(3): 239-242.
- [108] 刘斌, 施娅雪, 葛玮婧, 等. 中心静脉闭塞同侧建立自体动静脉瘘一例[J]. *中华肾脏病杂志*, 2017, 33(10): 794-796.
- [109] Powell S, Belfield J. Complex central venous catheter insertion for hemodialysis[J]. *J VascAccess*, 2014, 15(Suppl 7): S136-139.
- [110] Cui T, Zhao Q, Zhou L, et al. A Case Report of a Direct Catheterization of Tunneled Cuffed Catheter via Superior Vena Cava: A Choice after Vascular Access Exhaustion [J]. *Blood Purif*, 2015, 40(1): 79-83.
- [111] Steerman SN, Wagner J, Higgins JA, et al. Outcomes comparison of HeRO and lower extremity arteriovenous grafts in patients with long-standing renal failure[J]. *J Vasc Surg*, 2013, 57(3): 776-783.
- [112] Büniger CM, Kröger J, Kock L, et al. Axillary-axillary interarterial chest loop conduit as an alternative for chronic hemodialysis access[J]. *J Vasc Surg*, 2005, 42(2): 290-295.
- [113] Niyayar VD, Chan MR. Interventional nephrology: Catheter dysfunction—prevention and troubleshooting[J]. *Clin J Am Soc Nephrol*, 2013, 8(7): 1234-1243.
- [114] Shanaah A, Brier M, Dwyer A. Fibrin sheath and its relation to subsequent events after tunneled dialysis catheter exchange[J]. *Semin Dial*, 2013, 26(6): 733-737.
- [115] Hacker RI, Garcia Lde M, Chawla A, et al. Fibrin sheath angioplasty: a technique to prevent superior vena cava stenosis secondary to dialysis catheters[J]. *Int J Angiol*, 2012, 21(3): 129-134.

(收稿日期:2019-04-04)

(本文编辑:李超)